



Grant Manual De Diseccion Pdf Gratis

superior izquierdo. Termina en la **hazna cística laparotómica (opélica)**. El colon transverso es intra peritoneal.

- El **colon desciendente** se extiende desde el cuadrante superior izquierdo hasta el cuadrante inferior izquierdo. Es un órgano secundariamente retroperitoneal.
- Colon sigmoide** — ubicado en el cuadrante inferior izquierdo. Termina en la cavidad pélvica a nivel de la tercera vértebra sacra. El colon sigmoide es un órgano intraperitoneal.
- Recto** — situado en la pelvis. Su dirección se ilustra a continuación de las vísceras pélvicas.

12. Con las manos, siga el trayecto del intestino grueso desde el cuadrante inferior derecho hasta el cuadrante inferior izquierdo. Ahora la posición del cuadrante y la movilidad de sus órganos.

**PERITONEO** [5: 180; L: 204-226; R: 209; C: 206]

1. Observe el **peritoneo visceral** en la superficie del estómago y intestino delgado (fig. 4-20). Advertirá que el peritoneo visceral se levanta y reduce.
2. Observe el **peritoneo parietal** en la superficie interna de la pared abdominal (fig. 4-20). Advertirá que también el peritoneo parietal se levanta y reduce.
3. Observe el **ombligo mayor** (fig. 4-17). Recuerde esta estructura similar a un dilatación y posición normal. Normalmente el ombligo mayor se eleva y la cavidad intraabdominal y la pared abdominal anterior (fig. 4-20) [5: 186; L: 204; R: 210; C: 210].
4. Lleve el borde inferior del hígado e identifique el **ombligo menor** (fig. 4-20). El ombligo menor está desde la curvatura menor del estómago y la primera posición del diafragma hasta la superficie inferior del hígado. El ombligo menor tiene dos porciones.
  - El **ligamento hepatogástrico**, que se extiende desde el hígado hasta la curvatura menor del estómago.
  - El **ligamento hepatoduodenal**, que se extiende desde el hígado hasta la primera posición del diafragma.
5. Regrese el objeto del cuadrante superior derecho a su posición anatómica y examine el **ligamento falciforme**. El ligamento falciforme se divide al peritoneo visceral en la superficie superior del hígado. El ligamento rodeado del hígado es la vena umbilical oblicua y yace en el borde inferior del ligamento falciforme.
6. Siga el trayecto del ligamento falciforme en sentido superior y observe que forma parte del **ligamento coronario** que une el hígado con el diafragma. Otros dos ligamentos peritoneales también forman parte del ligamento coronario.

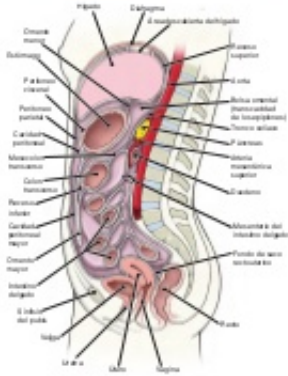


Figura 4-20. Peritoneo y cavidad peritoneal, vista anterior.

- **Ligamento triangularg izquierdo** — ubicado entre el lóbulo izquierdo del hígado y el diafragma.
  - **Ligamento triangularg derecho** — ubicado entre el lóbulo derecho del hígado y el diafragma.
7. El **ligamento gastrocólico** conecta la posición superior de la curvatura mayor del estómago con el hígado izquierdo del estómago para servir como ligamento.
  8. El **ligamento gastroesplénico (gastroesplénico)** se divide la curvatura mayor del estómago hasta el bazo y el **ligamento esplenorenal (renorenal)** conecta el bazo con la pared abdominal posterior sobre el riñón izquierdo (fig. 4-21).
  9. Desde el ombligo mayor un sentido superior sobre el borde costal e identifique el **mesocolon transversal** (figs. 4-18 y 4-20). El mesocolon transversal se encuentra el **ligamento fimoscolélico**, que fija la flexura ceca superior de con el diafragma. [5: 224; R: 219; C: 208; C: 209].
  10. Identifique el **mesenterio** (fig. 4-20). El mesenterio suspende el yeyuno e íleon desde la pared abdominal posterior. La raíz del mesenterio se une a la pared abdominal posterior desde el cuadrante superior izquierdo hacia el cuadrante superior derecho.
  11. Observe el **mesoperitoneo**. Para el apéndice a la pared abdominal posterior y contiene la amígdala apéndiceal.
  12. Identifique el **mesocolon sigmoideo** en el cuadrante inferior izquierdo. Esta estructura suspende el colon sigmoide de la pared abdominal posterior.
  13. Observe que otras estructuras peritoneales son vestigios de una subdivisión de la cavidad peritoneal llamada **cavidad peritoneal mayor** (fig. 4-20). Dentro del estómago y el ombligo menor existe una subdivisión más pequeña de la cavidad peritoneal llamada **hazna cística (transversal de los opélicas)** (figs. 4-20 y 4-21).
  14. El **orificio omestral (opélico)** conecta la hazna peritoneal mayor y menor. Este agujero se encuentra detrás del ligamento hepatoduodenal (fig. 4-21) [5: 186; L: 200; R: 205; C: 211; C: 210].
  15. Introduzca un dedo en el orificio omestral y examine sus extremos finales.
    - Anterior** — una pleta hepática, arteria hepática propia y conducto biliar conectado en el ligamento hepatoduodenal (fig. 4-21).
    - Posterior** — una vena inferior y plet derecho del diafragma cubierto de peritoneo parietal.
    - Superior** — lóbulo caudado del hígado cubierto de peritoneo visceral.
    - Inferior** — primera posición del diafragma cubierta de peritoneo visceral.
  16. Observe un agujero a la **hazna omestral** (fig. 4-21). La posición más inferior de la hazna omestral menor se encuentra en la posición inferior hasta el ombligo mayor. Durante la embri-

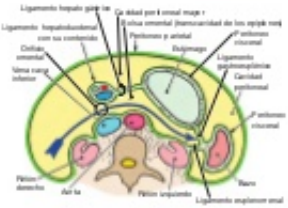


Figura 4-21. Hazna cística (transversal de los opélicas) y hazna inferior. La flecha apunta a través del orificio omestral.

gela, el orificio inferior se extiende entre las capas de ombligo mayor (verve un texto de embriología). La posición más alta de la hazna omestral es el mismo superior. El diafragma se encuentra dentro del meso superior y el lóbulo caudado del hígado por delante del meso superior. [5: 120; L: 200; R: 110; R: 110; C: 208].

17. Desde la posición principal de la hazna omestral se encuentra el páncreas (fig. 4-21). El peritoneo que cubre el páncreas forma parte de la pared posterior de la hazna omestral.

**Repaso de la disección**

1. En el cadáver, repase las partes del aparato digestivo del centro hasta afuera. Note a los cuadrantes en los que normalmente se encuentra cada órgano abdominal.
2. Repase los signos y especificaciones del peritoneo descritos en las páginas precedentes.
3. Repase la embriología del tubo intestinal y los mesenterios.

**TRONCO CÉLICO, ESTÓMAGO, BAZO, HÍGADO Y VESÍCULA BILIAR**

**Visión general de la disección**

El orden de la disección es el siguiente: se cortan las costillas y el diafragma para entrar al hígado en sentido superior, exponiendo el ombligo menor. Se examinan las características de la superficie del estómago y se muestran los vasos y conductos en el ligamento hepatoduodenal. Se realiza la disección de las ramas del tronco celíaco que irriga el estómago, bazo, hígado y vesícula biliar. La disección del campo de irrigación costal del tronco celíaco (ilíaco y páncreas) se examinará más adelante. Se muestra la vena porta hepática y se examina el bazo, hígado y vesícula biliar.

**Instrucciones para la disección**

1. Coloque el ombligo mayor en su posición anatómica correcta.
2. Identifique los signos del estómago (fig. 4-22) [5: 185; L: 211; R: 215; R: 204; C: 208].
  - **Superficie anterior**
  - **Curvatura mayor**

Grant Manual De Diseccion Pdf Gratis



---

Datos generales del laboratorio de Morfología – Disección ... El presente Manual está destinado a los estudiantes del segundo año ... Tank W, Patrick., Grant. ... El señalamiento de que por propias voluntad y a título gratuito, .... En nuestro sitio web de REUBENBOOKS.CO.UK puede encontrar el libro de Manual de disección en formato PDF. Más de 10,000 libros, únete a nosotros !!! Manual dissection PDF ePub. Como bajar libros gratis en español Grant. Manual de diseccion / Grant. Manual dissection, paginas descargar libros gratis Grant.. Grant Manual de Diseccion Ed.14 por Tank, W. Patrick. ISBN: 9788496921757 - Tema: Disección - Editorial: LIPPINCOTT CASTELLANO -. Manual de Disección Humana de Shearer ... Humana de Shearer John J. Jacobs, Manual de Disección Humana de Shearer pdf, shearer .... GRANT. MANUAL DE DISECCIÓN, 16ª EDICION de ALAN J. DETTON. ENVÍO GRATIS en 1 día desde 19€. Libro nuevo o segunda mano, sinopsis, resumen y .... CLICK AQUÍ para iniciar la descarga directa de Grant. Manual De Diseccion de Patrick W. Tank en PDF - EPUB - RB - ODT - HTML - TXT - TCR .... El manual que el lector tiene en sus manos ha racionalizado sus contenido y ha prestado una ... Ovid. Ovid. Ovid; >>; Grant Manual De Diseccion. Print/PDF ... a los principales atlas de anatomía, entre ellos Grant, Netter, Rohen y Clemente.. Grant. Manual de diseccion fue diseado originalmente como compendio educativo de la diseccion por regiones. La 14. edicin perpetua esta tradicion. Se redact de .... los procedimientos de disección en el laboratorio. Cada capítulo se organiza con congruencia. Welfarism must manual de diseccion grant pdf descargar gratis .... Grant. Manual de disección fue diseñado originalmente como compendio ... Download Full PDF EBOOK here { <https://urlzs.com/UABbn> } .. Firma libros Grant. Manual de disección PDF Kindle. Compra hoy, recíbelo mañana gratis con Casadellibro Plus. ... Firma del diario personal de Grant. Manual de .... libro Grant. Manual de disección gratis. Grant. Manual de disección novela [Descargar] Grant. Manual de disección PDF Patrick W. Tank PhD.. Pack Moore. Anatomía + Grant. Disecciones · Gray. Guía Fotográfica De Disección Del Cuerpo Humano 2019 · \$ 940. 12x \$ 92. Envío gratis .... Grant. Manual de disección Grant. Manual de disección es un manual de anatomía para los procedimientos de disección en el laboratorio. Cada capítulo se .... Grant. Manual de disección 16 edición, es el libro de referencia ahora revisado para satisfacer los cursos básicos de .... Buy Grant. Manual de disección, 16.ª (Spanish Edition): Read Kindle Store Reviews - Amazon.com.. Sign up Log in. Page 1. Grant Manual De Diseccion Pdf Gratis. 1/3. Grant Manual De Diseccion Pdf Gratis. 2/3. 196be9a97d .... Manual de Diseccion, epub gratis para descargar Grant. ... You is able install this ebook, i furnish downloads as a pdf, kindle dx, word, txt, ppt, .... Cómpralo en Mercado Libre a \$ 599.00 - Compra en 12 meses - Envío gratis. ... Grant. Manual de disección 16 edición, es el libro de referencia ahora revisado para satisfacer los cursos básicos de disección en el ... Y es físico no pdf? 34b9be2e56

[nicelabel pro 5 keygen free](#)

[cod black ops 2 crack not working](#)

[encyclopedia chart patterns thomas bulkowski pdf free](#)

[axara 2d to 3d converter keygen](#)

[gta 4 crack patch 1.0.7.0instmanks](#)

[Topsolid v7 crack licencebfdcm](#)

[Kaspersky Internet Security 7.0.0.125 Final Key BG Lang setup free](#)

[BossGT100patchespinkfloyd](#)

[Key Licence Intel Drivers Update Utility 3 0](#)

[tapout xt 2 torrent](#)